Aus dem pathologischen Institut der Universität Basel
Vorsteher: Prof. Dr. *Gerlach*

Ueber Syringomyelie

Inaugural-Dissertation

zur Erlangung der Doktorwürde
der hohen medizinischen Fakultät
der Universität Basel

vorgelegt von

Franco Nobile
aus Lugano

1935
Druck von Benno Schwabe & Co., Basel

Genehmigt von der medizinischen Fakultät der Universität Basel
auf Antrag von Herrn Prof. Dr. *Gerlach*.
Tag der Promotion: 19. Februar 1935.

R. UNIV.
BIBLIOTHEEK
LEIDEN

Sonderabdruck aus der Schweizerischen Medizinischen Wochenschrift, 66. Jahrgang 1936, Nr. 4, Seite 93

Die klinische Diagnose der Syringomyelie ist ohne weiteres zu stellen, wenn die Cardinalsymptome vorhanden sind, es ist aber unzweifelhaft, daß in vielen Fällen die Diagnose auf größere differential-diagnostische Schwierigkeiten stößt. Das zeigt die pathologisch-anatomische Erfahrung, daß gelegentlich klinisch eine Höhlenbildung im Rückenmark diagnostiziert wird, ohne daß sie sich bei der Obduktion bestätigen läßt und daß umgekehrt Syringomyelie erst auf dem Sektionstisch diagnostiziert wird. Das hängt damit zusammen, daß das Bild der Syringomyelie ein ungemein wechselndes sein kann, und daß auch z. B. luische Veränderungen im Rückenmark ähnliche klinische Zustandsbilder hervorrufen können.

Mit Bezug auf die Systemerkrankungen des Rückenmarkes wird die Syringomyelie von *E. Müller* an 3ter Stelle genannt, doch ist zu betonen, daß ihre Häufigkeit in sehr großen Grenzen regionär schwankt, und daß sie gerade im Gebiet der deutschen Schweiz verhältnismäßig selten zur Beobachtung kommt. Darauf hat vor kurzem Prof. *Naegeli* hingewiesen.

Aus der Geschichte der Syringomyelie sei erwähnt, daß Ende des 17. Jahrh. von *Brunner* (1688), dann später von *Morgagni* (1700) und *Portal* Sektionsbeobachtungen mitgeteilt wurden, bei denen über stark ausgebildete Höhlen im Rückenmark berichtet wird. Der Name Syringomyelie wurde zum ersten Mal anfangs des 19. Jahrh. von *Ollivier* eingeführt. Er bezeichnete als Syringomyelie den Zustand eines erweiterten Zentralkanales oder einer größeren Höhle im Rückenmark.

Während im Laufe des 19. Jahrh. zunächst nur pathologisch-anatomische Beschreibungen der Rückenmarksveränderungen vorliegen, gelang es *Schultze* (März 1882) und unabhängig von ihm *Kahler* (August 1882) die Krankheit schon während des Lebens zu diagnostizieren und diejenige Symptomentrias aufzustellen, die wir auch heute als charakteristisch für das Krankheitsbild ansehen:

Spinale Muskelatrophie der oberen Extremitäten nach dem Typus Aran-Duchenne, oder nach scapulo-humeralem Typus (*Roth*), *Sensibilitätsstörungen* vom Hinterhorntypus, mit vorherrschender Ausschaltung der Temperatur- und Schmerzempfindung

(syringomyelitische Dissociation), *trophische Störungen* der Haut und des Unterhautzellgewebes, bis zur Ausbildung des Morvan'schen Symptomenkomplexes. Als häufige Begleiterscheinung wird dazu die Skoliose im Brustabschnitt mit entsprechender sekundärer Veränderung des Brustkorbes angegeben.— Daneben findet man nicht selten: die Krallen- oder Affenhand, Schrunden, Quaddeln, Paronychien, Panaritien und Phlegmonen, Nystagmus, Veränderungen an den Sehnenreflexen, Para- und Hyperhaesthesien, Verlust des Hodenschmerzes, Rekurrenslähmung, sympathische Störungen (Horner'scher Symptomenkomplex). Die letztgenannten Symptome lassen sich je nach dem Sitz der Rückenmarksveränderungen noch vermehren, doch bleibt die alte, schon von *Schlesinger* aufgestellte Regel, „die Diagnose einer Syringomyelie nicht zu wagen, wenn nur ein Kardinalsymptom vorhanden ist und dasselbe durch keine Erscheinung von geringerer Dignität unterstützt wird", wohl auch heute in voller Gültigkeit bestehen. In differentialdiagnostischer Hinsicht kommen verschiedene Krankheitsbilder in Betracht: so kann amyotrophische Lateralsklerose, spastische Spinalparalyse, spinale progressive Muskelatrophie vorgetäuscht sein. Beim Ueberwiegen von sensiblen Symptomen ist an die zwar seltene Pachymeningitis cervicalis hypertrophica Charcot zu denken. Beim Ueberwiegen trophischer Störungen hat man unter Umständen die Nervenlepra, die Sklerodermie, die Raynaud'sche Krankheit auszuschließen. Daneben kommen einige Myelitisformen sowie syphilitische Erscheinungen, zentrale Tumorbildungen und dergl. differentialdiagnostisch in Frage.

Wie groß die Schwierigkeiten der Diagnose in atypischen Fällen sein können, wie sehr klinisches Bild und anatomischer Befund am Rückenmark voneinander abweichen können, zeigt die folgende Beobachtung, die mir von Prof. *Gerlach* überlassen wurde.

43jährige Frau, die schon seit langer Zeit in fachärztlicher Behandlung war. Bei der klinischen Untersuchung waren rheumatische Befunde zu erheben, zum Teil kam es zu Atrophien und Versteifungen an den Gelenken bei ausgesprochener Schmerzhaftigkeit. Auf Grund von Röntgenuntersuchungen wurde ein Poncet angenommen. Im Verlauf der Krankheit kam es zu eigenartigen Hautatrophien und Pigmentationen, besonders im Gebiet des Halses und der seitlichen Gesichtsgegend, so daß ein Addison vermutet wurde. Mehrmalige Untersuchungen auf Tb.-Bazillen negativ. Husten bestand längere Zeit. Da sich starke Diarrhöen und Anämie einstellten, wurde auch an Sprue gedacht. Wegen des Fehlens einiger, für Syringomyelie typischer Symptome, wurde diese Diagnose nie mit Bestimmtheit angenommen. Aus der nur in ihren Hauptzügen wiedergegebenen Krankengeschichte ist folgendes zu entnehmen:

Am 6. IV. 1934 in die Med. Klinik Basel (Vorsteher Prof. *R. Stähelin*) eingewiesen mit der Diagnose Angina und rezidivierenden Gelenkrheumatismus.

Als junges Mädchen häufige Halsentzündungen mit langandauerndem Fieber. Als 20jährige zum 1. Mal Schmerzen in der linken Schulter. Schulter nie geschwollen; heftige Schmerzen bei jeder Bewegung. Vor acht Jahren Gelenkrheumatismus von schleichendem Verlauf, mit einzelnen sich wiederholenden Schüben. Schmerzen in den Gelenken nach jeder, auch geringen Erkältung und während der Menses stärker. Vorübergehende Schwellungen. In letzter Zeit Brennen im linken Arm sowie in den Knien. Seit Jahren regelmäßig Fieber um 38 Grad. Appetit schlecht, Stuhlgang regelmäßig, Klagen über häufiges Wasserlösen. Jetzige Beschwerden besonders an den Fingern der rechten Hand, die stark geschwollen und schmerzhaft sind. Auch die linke Hand angeschwollen. Behandlung mit Cutivaccin. Sept. 1934 Badekur in Schinzach. In letzter Zeit bettlägerig, klagt bei jedem Versuch aufzustehen über starkes Schwindelgefühl.

In der Familienanamnese fehlen Angaben von mütterlicher wie väterlicher Seite über rheumatische Leiden. Die 68jährige Mutter leidet an Myodegeneratio cordis und Diabetes. Der einzige Bruder gesund.

Status praesens: Eher große Frau, schlanker Körperbau, in ziemlich schlechtem Ernährungszustand. Keine psychischen Störungen, Sensorium frei. Die Kopfhaut ist schlaff, bräunlich gefärbt. Am Gesicht zeigen die Wangen eine deutliche rötliche fleckige Färbung. Ueber den Masseteren bräunlich pigmentierte flache Flecken. Nervenstämme am Kopf nicht druckempfindlich. Lidspalte an beiden Seiten annährend gleich weit, Pupillen anisokor, beide etwas entrundet, die rechte etwas kleiner als die linke, Reaktion auf Licht fehlt rechts, links vorhanden. Beiderseits Nystagmus. Bei Blick nach rechts Nystagmus rotatorius. Zunge belegt, Mundschleimhaut leicht blutend ohne Belag. Rachen und Tonsillen diffus gerötet, ohne Belag. Tonsillen atrophisch. Schilddrüse diffus schwach vergrößert, Kieferwinkeldrüsen rechts und links bohnengroß, druckempfindlich.

Wirbelsäule verläuft gerade, zeigt eine deutliche Druck- und Klopfempfindlichkeit in Höhe des zweiten Thoracaldornfortsatzes und im Bereich der unteren Sacrumteile und des os coccygis.

Brustkorb symmetrisch. Intercostal-Räume in der Mamillargegend und paravertebral links zwischen der 7en und 10ten Rippe stark druckempfindlich. Atmung regelmäßig, oft leicht stöhnend.

Herz leicht vergrößert. Herztöne rein, keine Geräusche, Puls regelmäßig groß, gut gefüllt, leicht gespannt. Exkursionsfähigkeit der Lunge beidseits gut, überall normales vesiculäres Atmen. Leichte Bronchophonie links unten. Abdomen im Thoraxniveau gleichmäßig gewölbt. Extremitäten leicht atrophisch, an den Armen deutliche Atrophie der kurzen Handmuskeln. Finger weichen beidseits in den Grundgelenken ulnarwärts. An der linken Hand deutliche Glanzhaut und Taubheitsgefühl. Sämtliche periphere Gelenke stark druckempfindlich zum Teil geschwollen. Der linke Arm kann im Ellenbogengelenk nur unvollkommen gestreckt werden. An den Fingerbeeren der linken Hand frische petechiale Blutungen. Linker Unterschenkel zeigt Glanzhaut und Taubheitsgefühl. Linkes Knie kann nur wenig gestreckt werden.

In den ersten Tagen des Spitalaufenthaltes Schmerzen in den Gelenken stärker. Tonsillen stark gerötet. Bakteriologisch Staphylococcus albus und aureus. Salicylsäuretherapie, wegen Unverträglichkeit durch Atophan ersetzt. Rectale Untersuchung (Klagen über Coccygodynie) ergibt: Steißbein auch vom Rectum aus sehr druckempfindlich. Röntgenologische Untersuchung: (Universitätsröntgeninstitut Basel, Vorsteher Prof. *M. Lüdin*): Becken zeigt regelrechten Bau der knöchernen Teile.

Untere Wirbelsäule etwas gedreht, deutliche arthritische Veränderungen an den Intervertebralgelenken besonders rechts zwischen L 4 und L 5. Osteophyt-Bildung an der Ansatzstelle des Ligamentum ileo-lumbale. Am linken Arm geringe arthritische Veränderungen. Fingergelenke ohne Randzäckchen. Thorax: Deutliches Zurückbleiben der linken Zwerchfellkuppe bei der Atmungsexkursion. Einschränkung der Bewegung besonders vorne, hinten ist der Recessus phrenico-costalis frei, vorn und nach der Seite zu von „Schatten" ausgefüllt. Wahrscheinlichkeitsdiagnose: Pleuritis diaphragmatica sinistra. Bei tiefem Atmen Schmerzen im linken Hypochondrium, gegen die Herzspitzen zu.

Die starken Schmerzen in den Gelenken bleiben mit Ausnahme von flüchtigen Remissionen weiter bestehen.

Dermatologische Untersuchung: Hautatrophien am ehesten als Folge einer Nervenkrankheit aufzufassen wegen gestörter Tastempfindung des linken Armes. Sensibilitätsstörungen möglicherweise Folge einer primären Hautkrankheit. Pigmentierungen zu Chloasma gravidarum zu rechnen, unspezifisch, sind bei Kachektischen häufig mit verschiedener Genese. Eine gynäkologische Untersuchung ist anzuraten (Affektion der Ovarien?)

Gynäkologische Untersuchung:

Aeußere Schamgegend stark pigmentiert. Uterus klein, starke Schmerzempfindlichkeit. Adnexe nicht zu palpieren.

Patientin klagt immer noch über heftige Schmerzen in den Knien, links stärker als rechts, Ellenbogengelenke und Kreuz ebenfalls stark schmerzhaft. Schmerzen auch in der Ruhe, bei Bewegungen viel stärker. In beiden Armen Hitzgefühl, links stärker. Schlaf wegen der Schmerzen gestört. Arme im Ellenbogengelenk nicht zu strecken, links fehlen ca. 45°, rechts ca. 30°. Heben des linken Armes nur bis zur Horizontalen, rechts etwa 15° über die Horizontale. Bei jeder Bewegung heftige Schmerzen in den Schultergelenken. Haut im Bereich der Hände stark glänzend und atrophisch, Bewegung der Finger in den verschiedenen Gelenken nur zum Teil möglich, Hände nicht zu Fäusten zu schließen.

Passive und aktive Streckung und Beugung der Beine im Kniegelenk nicht eingeschränkt. Auch im Fuß- und Hüftgelenk keine Einschränkungen der Bewegungen.

An den Armen sind Sensibilität für Kalt-Warm, Spitz-Stumpf, Berührung und Schmerz deutlich herabgesetzt. Am übrigen Körper scheint dies auch im ganzen der Fall zu sein, mit Ausnahme der Schmerzempfindung die als normal anzunehmen ist. Am Kopfe ergibt die Prüfung für jeden Reiz normale Werte.

Die Reflexe:

	r.	l.		r.	l.		r.	l.
Biceps	—	—	Ulnar . .	+	+	Babinski .	—	—
Triceps	+	+	Patellar .	++	++	Oppenheim	—	—
Radialis	(+)	(+)	Achilles .	+++	+++	Gordon . .	—	—

Zeitweise lassen Schmerzen in den Gelenken etwas nach, treten aber später mit derselben Stärke wieder auf. Pigmentanomalien an den Wangen bleiben. Zahnfleisch blutet sehr leicht. Temperatur zwischen 37° und 38°. Herz leicht nach rechts verbreitert, an der Mitralis systolisches Geräusch. Im Urin Eiweiß positiv.

Ende August klagt Patientin über „Heiße Wellen" der linken Gesichtshälfte bis zum Hinterhaupt. (Vasomotorische Störungen?) Beim Wasserlösen heftiges Brennen. Im Urin zystisches und pyelonephritisches Sediment. Auch das Knie und Hüftgelenk jetzt bei Bewegung sehr schmerz-

haft. Desgleichen spürt die Patientin bei Armbewegung heftige Schmerzen an den Epicondyli mediales humeri, sowohl rechts wie links. Klagen über wechselnde Empfindung von Kälte und Hitze in den Händen. Die Hitzeempfindungen strahlen, im Gegensatz zu den Kälteempfindungen in die Arme aus, bis zur Achselhöhle. Oft ein Gefühl von „Klemmen" der linken unteren Thoraxseite. Patientin fühlt sich sehr schwach und klagt über starkes Schwitzen, sowohl während des Tages sowie in der Nacht. In der letzten Zeit starker Haarausfall. Leber-, Milz-, Nierengegend auf Druck sehr empfindlich; Organe weder palpatorisch noch perkussorisch vergrößert. An Innenseite des linken Oberschenkels chloasmaartige Pigmentierungen wie an den Wangen. Bauchdecken-Reflexe nur rechts auslösbar.

Blutbild: deutliche Anämie, Häm. 68/95, R. 3800, F. I. 0,95.

Patientin in den letzten Monaten ständig im Bett, verläßt ungebessert das Spital. Zu Hause starkes Husten, heftige Diarrhöe, täglich 7, 8 und mehr Entleerungen, ferner Erbrechen, starke Apokamnose. Wenige Tage später wieder Eintritt ins Krankenhaus (Diakonissen-Spital Riehen). Husten und Auswurf nehmen zu, starke Magenschmerzen. Linkes Auge bleibt immer halb geschlossen. Am 2. Oktober Zucken in der linken Gesichtshälfte, wobei das linke Auge krampfhaft zugekniffen wird. Im Laufe desselben Tages heftiges Zucken am ganzen Körper. Am 3. Oktober an den Fingern langsame athetotische Bewegungen, dabei sind die Hände oft in deutlicher Geburtshelferstellung. Andeutung von Chvosteck'schem Facialisphänomen. Bei den Zuckungen linkes Auge immer krampfhaft geschlossen. Der Zustand bessert sich leicht durch Kalziumgaben. In den nächsten Tagen rapider Kräfteverfall. Am 9. Oktober heftiger Krampfanfall. Alle Glieder krampfartig kontrahiert zeigen mit dem ganzen Stamm starke Zuckungen. Exitus letalis.

Autopsie (S. N. 813/34, Obduzent Dr. *Scheidegger*):

Leiche einer mittelgroßen Frau, stark ausgebildete Totenstarre. Haut trocken, etwas gelblich, teilweise leicht braun gefleckt, besonders sind braune Flecken im Gesicht und zwar in der Gegend der Wangen, an der Stirne und an der Nase vorhanden. Pupillen rund, die linke mittelweit, die rechte eng, Brustdrüsen mäßig entwickelt. Extremitäten zeigen eine ziemlich starke Atrophie, insbesonders die Arme und die Hände. Keine nennenswerte Totenflecken. An der Innenseite der Oberschenkel leichte Pigmentierung. Bauchsitus: Leber überragt den Rippenbogen um 3 Querfinger. Milz zeigt ausgedehnte Verwachsungen mit dem Zwerchfell und reicht bis 2 Querfinger oberhalb des Rippenbogens. Rechte Thoraxhälfte etwas stärker vorgewölbt als die linke. Rippenknorpel verknöchert. Rechte Lunge zeigt einzelne Verwachsungen paravertebral. In der rechten Pleurahöhle ein wenig einer gelben klaren Flüssigkeit, linke Lunge zeigt einzelne Verklebungen, in der linken Pleurahöhle eine stark getrübte gelbliche teilweise etwas rahmartige Flüssigkeit, zum Teil ziemlich eingedickt. Herz schlaff. Pulmonalklappen völlig zart, abgehende Pulmonalis fleckenlos. An der Tricuspidalis einzelne bindegewebige Einlagerungen. Mitralis zeigt geringgradige bindegewebige Verdickung. Aortenklappen zart, oberhalb des Klappenansatzes ganz vereinzelte gelbe Flecken. Kranzgefäße zeigen nur geringfügige Einlagerungen. Herzfleisch schlaff, gelb etwas lehmfarben, trüb und brüchig.

Linke Lunge zeigt Verwachsungen des Unter- und Oberlappens, die Pleura an der Außenseite ist überall mit gelblichen Membranen bedeckt. Im Ober- und Unterlappen sind Knoten tastbar. Randabschnitte des Oberlappens stark gebläht, auf Schnitt ist der Oberlappen saftvermehrt. Im Unterlappen einzelne gelbliche, etwas körnige Herde von hellerer Farbe; das Gewebe im übrigen Unterlappen dunkelbraunrot, zeigt hie

und da gelbe körnige Einlagerungen. Paravertebral starke Vermehrung des Blut- und Saftgehaltes. Die Bronchien zeigen eine tief dunkelrote Verfärbung der Schleimhaut. Im Lumen schleimiger zäher Inhalt. Lymphdrüsen im Hilus groß, zum Teil anthrakotisch. Rechte Lunge stark gebläht; in den Bronchien viel schaumige Flüssigkeit. Unterlappen etwas schwer; Oberlappen auf Schnitt blaß gelbbräunlich, auf Druck läßt sich schaumige Flüssigkeit auspressen. Mittellappen stark gebläht, blaß. In den abhängigen Teilen ist das Gewebe hie und da körnig, paravertebral starke Vermehrung des Saftgehaltes. Lymphdrüsen im Hilus groß, weitgehend erweicht und eingeschmolzen.

Halsorgane: Tonsillen an der Oberfläche deutlich genarbt, auf Schnitt ist ebenfalls Narbengewebe vorhanden. Trachea zeigt in den unteren Abschnitten deutlich gerötete Schleimhaut, Paratracheale Lymphdrüsen auffallend groß, im Zentrum erweicht. Beim Einschneiden entleeren sich grünliche schmierige Massen. Schilddrüse mittelgroß, zeigt einzelne Knoten.

Bauchorgane: Milz auffallend weich, verwachsen, läßt sich nur schwer herausnehmen. Milzparenchym hell, etwas bräunlichrot, zeigt überall abszeßähnliche Herde, ziemlich scharf umschrieben. Leber groß schwer schlaff. Kapsel zeigt bindegewebige Auflagerungen, auf Schnitt Lebergewebe sehr blaß, gelblich. Grober Läpchenbau; an verschiedenen Stellen gelbliche abszeßähnliche Herde, meistens stecknadelkopfgroß. Nieren groß, weich, gequollen, saftvermehrt. Faserkapsel gut abziehbar. Auf Schnitt Nierenparenchym sehr stark trüb, saftreich, quellend. Nierenbecken frei. Harnblase klein, gut kontrahiert. Uterus derbwandig, deutliche sklerosierte Gefäße. Uterusschleimhaut glatt. Ovarien derb, Tuben zeigen feine Zysten an der Serosa. Paraaortale Lymphdrüsen groß, weich. Magen weit, Schleimhaut angedaut. Pylorusmuskulatur kräftig ausgebildet. Jejunum weit, Schleimhaut zeigt auf Faltenhöhe feine Blutungen. Dickdarmschleimhaut blaß, Follikelapparat kaum erkennbar. Pankreas zeigt groben Läppchenbau.

Die Gelenkflächen am linken Ellenbogen und am linken Knie glatt, nirgends Auflagerungen oder Deformitäten. An Gelenkkapseln stellenweise eine Gefäßinjektion, es fehlt aber die Ausbildung eines eigentlichen Pannus. Die Flüssigkeit im Gelenk nicht vermehrt, besteht aus einem klaren, gelblichen, schleimigen Inhalt.

Rückenmark: Die Dura ist überall zart, eine vermehrte Flüssigkeit findet sich nicht, eine Braunfärbung der Dura ist ebenfalls nicht vorhanden. Die Pia ist zart, nicht verdickt. Auf einzelnen Querschnitten erkennt man, daß der Zentralkanal im ganzen Verlauf erweitert ist. Die Erweiterung ist a n ausgesprochensten im Cervical- und Thoracalmark. (Abb. 1.) Im Lumbalmark ist die Ausweitung eben erkennbar, man hat den Eindruck als ob das ganze Ependym, das den Zentralkanal auskleidet, verdickt sei, wenigstens läßt sich um den Zentralkanal herum ein feiner etwas gelblich erscheinender Streifen erkennen. Im Thoracalmark ist der Zentralkanal zum Teil zwischen 2 und 3 mm weit, es ist aber besonders ausgeweitet im Cervicalmark; an dieser Stelle findet sich eine unregelmäßig geformte Höhlenbildung, teilweise spaltförmig, die aber, makroskopisch wenigstens, immer noch auf den Zentralkanal beschränkt ist. In den obersten Abschnitten

nimmt diese Höhle fast das ganze Gebiet der Hinterhörner ein, sodaß in den hinteren Abschnitten kaum mehr Rückenmarksubstanz erkennbar ist. Im Gebiet dieser starken Ausweitung ziehen durch den Kanal feine Fäden durch, vorwiegend im Gebiet der kürzesten Distanz.

Das Gehirn ist mittelgroß. Im Gebiet des Kleinhirns Eindellung in das Foramen occipitale magnum. Die Medulla oblongata abgeflacht. Im Marklager deutliche Blutpunkte, zum Teil streifenförmig. Die Hirnrinde etwas blaß. Am Boden der Seitenventrikel sowie des 4. Ventrikels ist das Ependym zart.

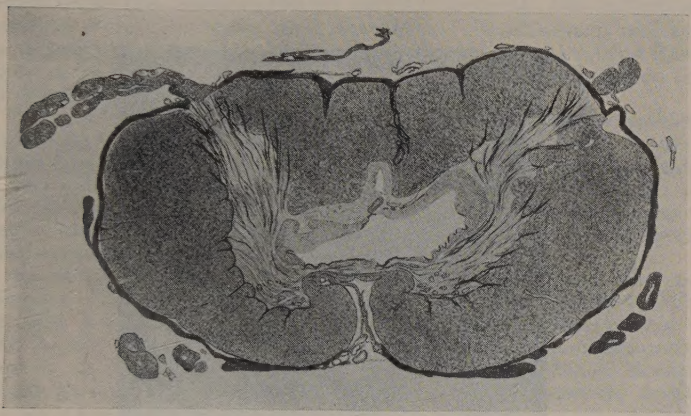

Abb. 1. Thoracalmark. Stark ausgeweiteter Zentralkanal. Ependymbelag nur teilweise noch erhalten. Deutliche subependymäre Wucherungen. Einzelne Ependymzellen durch diese Wucherungen in die Tiefe verdrängt. Atrophie der Vorder- und teilweise der Hinterhörner durch den ausgeweiteten Zentralkanal. Vereinzelte Ependymknötchen (Gliaproliferation)

Aus der mikroskopischen Untersuchung der Organe sei erwähnt: Haut (pigmentierte Hautstelle im Halsgebiet): auffallend schmales, atrophisches Epithel, an den basalen Schichten deutliche Pigmentablagerung. Subcutanes Gewebe zellarm; Bindegewebe leicht hyalinisiert. Drüsen sehr atrophisch, Verdickung der Scheidenhüllen einzelner in der Tiefe gelegener Nerven. Gelenke: Synovia vermehrt entzündlich infiltriert. In den Zottenbildungen feine, sich mit van Gieson rot anfärbende, hyalin verquellende Knötchen. In der Tiefe stellenweise hyalinisiertes Gewebe. Im Gebiet der Zotten feine Hämosiderinpigmentierung. Rundzellen, eosinophile Elemente, Histiozyten und Plasmazellen. Muskulatur (Ske-

lettmuskulatur): Fasern zum Teil auffallend schmal und scheinbar vermehrt. Bei van Giesonfärbung schmale Muskelfasern, zum Teil durch kollagenes Bindegewebe ersetzt. Neben reichlicher atrophischer Muskulatur und Bindegewebsvermehrung noch erhaltene breite Muskelfasern.

Die pathologisch-anatomische Diagnose lautet: Syringomyelie, ausgesprochene Hydromyelie im Cervical- und Thoracalmark mit Ependymgranulationen. Atrophie der oberen Extremitäten. Atrophie der Haut mit umschriebenen Pigmentationen am Gesicht und an den Vorderarmen; rechtsseitige Miosis.

Aelteres linksseitiges Pleuraempyem bei konfluierter Bronchopneumonie mit Abszedierungen. Rezidivierende Lymphdrüsentu-

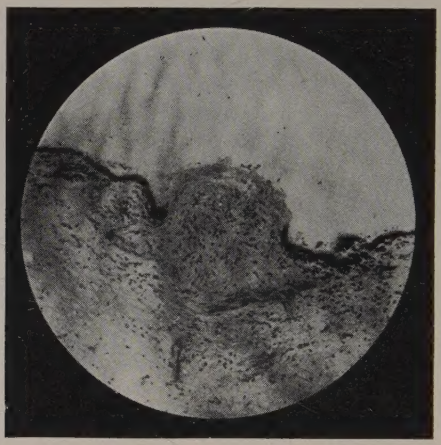

Abb. 2. Zapfenförmig gegen den Zentralkanal vorspringende Gliaproliferation. „Ependymknötchen" mit Fehlen des Ependymbelages im Bereich der Proliferation

berkulose. Tuberkel der Leber und der Milz. Arthritis der Knie- und Ellbogengelenke.

Das Rückenmark wurde zum Teil primär alkoholfixiert, teilweise in Formol und in Weigert'sche Gliabeize eingelegt. Es wurden vom Rückenmark in ganz verschiedenen Höhen, aus Cervical-Thoracal und Lumbalmark Stücke herausgenommen.

In den Nissl-Präparaten zeigt sich, daß die Ausweitungen des Zentralkanales am ausgesprochensten im Cervical- und oberen Thoracalmark nachzuweisen sind. Das Ependym, das diese Höhle auskleidet, ist nur an einzelnen Stellen noch in größerer Strecke vorhanden, zum Teil wird der Ependymsaum durch kleine Gliaknötchen unterbrochen, die zapfenförmig gegen den Hohlraum zu vorgewuchert sind. (Abb. 2.) Durch diese Gliaproliferation kommt es teilweise auch zur Verdrängung und

Verlagerung von Ependymzellen: Es lassen sich an mehreren Stellen, besonders im Thoracalmark, in die Tiefe verdrängte Ependymzellen erkennen, die von Gliagranulationen überdeckt sind. An den Ganglienzellen der Vorder- und Hinterhörner kommt es zu ischämischen Erkrankungen. Teilweise sind die Ganglienzellen etwas verklumpt und zeigen keine deutlichen Zellfortsätze. Ganglienzellenschatten sind insbesondere in den Hinterhörnern nachzuweisen. An diesen Stellen findet sich auch eine deutliche Vermehrung der Gliaelemente. Im Lumbalmark ist die Ependymgranulation ebenfalls deutlich, ohne daß hier ein eigentlicher Hohlraum gebildet würde. Bei der Ependymitis, bei der sich streng genommen entzündliche Veränderungen im subependymären Gewebe abspielen, handelt es sich immer um eine entzündliche Genese, besonders bei der Bildung von Knötchen. Dieselben finden sich besonders bei entzündlichen Prozessen des Gehirns, bei luischen oder etwas weniger häufig bei der tuberkulösen Meningitis. In den Vorderhörnern finden sich umschriebene Zystenbildungen ohne eigentliche Zellauskleidung und ohne Zusammenhang mit dem Zentralkanal. In der Umgebung solcher Zysten kommt es zu leichter Verdrängung der umliegenden Ganglienzellen ohne daß dieselben starke Degeneration aufweisen würden.

Die van Giesonfärbung zeigt, daß im ganzen Gebiet des ausgeweiteten Kanales deutliche Gefäßbildungen vorhanden sind, mit weiten perivaskulären Lymphspalten. Es läßt sich hier die ganz breite Zone faserbildender Glia sehr deutlich erkennen, die einen, den ganzen Zentralkanal auskleidenden Mantel bildet. Nur an kleinen Bezirken sind noch Ependymbeläge vorhanden. Bindegewebsproliferationen sind weder um die Gefäße herum noch um den Zentralkanal vorhanden.

Im Holzerbild läßt sich ein breiter, sehr faserreicher Saum faserbindender Glia nachweisen. In den einzelnen kleinen Ependymknötchen zeigt sich das zapfenförmige Einwuchern gegen den Zentralkanal zu. (Abb. 3.) Die Ausbildung der faserbildenden Glia ist dann nachzuweisen, wenn es zu Vernarbungen im Verlauf einer entzündlichen Reaktion kommt. In den Markscheidenpräparaten kommen ausgedehnte Ausfälle vor, besonders in den Hintersträngen, die einzelnen Markscheidenfasern sind auf große Strecken hin unterbrochen und weisen sehr oft kolbige Auftreibungen auf. Ein scharf umschriebener Ausfall bestimmter Strangbezirke, insbesondere des Goll- oder Burdach'schen Stranges ist nicht vorhanden. Besonders starke Faserausfälle finden sich im Cervicalmark, an der Stelle, wo der Zentralkanal die stärkste Ausweitung erfahren hat. Hier ist zum Teil die Wand in den hinteren Bezirken des Rückenmarkes weitgehend atrophisch, zum Teil aufgelöst und zeigt weder eine deutliche Kern- noch Faserstruktur. Infolge der starken Ausweitung, insbesondere im Cervical- und oberen Thoracalmark werden die Stranggebiete der vorderen Wurzelzone, des Nucleus dorsalis (*Clark*) weitgehend zerstört. Besonders zeigen die Markscheidenpräparate an diesen Stellen größere Ausfälle. Hier sind die Rückenmarkhäute zum Teil leicht verdickt und zellig infiltriert. Die Zellinfiltrate sind fleckweise perivasculär den pialen Gefäßen entlang angeordnet. Es finden sich neben Lymphozyten reichlich Plasmazellen.

Bei der histologischen Untersuchung des Gehirns zeigen die verschiedenen untersuchten Stellen nirgends deutliche Markscheidenausfälle. Es kommen am Boden des 4ten Ventrikels leichte Ependymgranulationen vor, die jedoch viel weniger deutlich nachweisbar sind, wie im Zentralkanal des Rückenmarks. In der Umgebung des 4ten Ventrikels zeigen einzelne Ganglienzellen gleichfalls Verklumpungen, stellenweise kommt es auch zu Auflösungen der Nissl-Schollen, ohne daß jedoch schwere Zellver-

änderungen an den gliösen Elementen nachzuweisen wären. Das Ammonshorn zeigt ganz spärliche Zellausfälle im Gebiet des Sommer'schen Sektors. Gefäßinfiltrate oder Gliaproliferationen fehlen. In den Stammganglien zeigen die Gefäße zum Teil deutliche Hyalinisierungen, stellenweise mit Ablagerung von Lipoiden, vereinzelt auch mit leichter Zellvermehrung den Gefäßen entlang. Ganz vereinzelt kommen Proliferationen an der Glia vor, es finden sich insbesondere im Corpus striatum Neuronophagien in vermehrtem Maße. Die Hirnrinde zeigt nur eine geringe Lipoidablagerung an den subcorticalen Gefäßen, ohne Zellausfälle in den Schichten der Cortex.

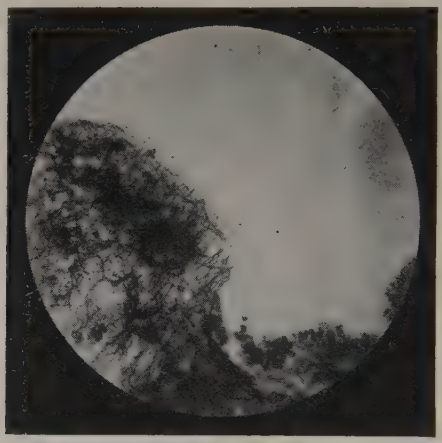

Abb. 3. Randabschnitt eines Ependymknötchens mit Darstellung der faserbildenden Glia (Holzerfärbung)

Pathogenese und Aetiologie der Syringomyelie haben von verschiedenen Autoren eine ganz verschiedene Deutung erfahren. So ist insbesondere die Genese der Hohlräume eine sehr umstrittene Frage geblieben. Die entwicklungsgeschichtliche Theorie nimmt an, daß der Syringomyelie eine angeborene Entwicklungsstörung zugrunde liegt, ein unvollkommener, fehlerhafter Schluß des Medullarrohres in dessen hinterem Abschnitt (*Leyden*, *Kahler*, *Preobrajenski*). Zu Gunsten dieser Theorie wurde angeführt: die Lokalisation der Höhle, die Teilnahme des Zentralkanals an dem pathologischen Prozeß, die Persistenz des Epithels. Die im Bereich des Hohlraums auftretende und auch in unserem Fall sehr deutliche Gliaproliferation wird als regenerierender Prozeß in der Wand des Zentralkanals aufgefaßt. Dabei bleibt offen, ob diese Gliaveränderungen mehr als entzündlich oder als neoplastisch aufzufassen sind. Gegen die Theorie der entwicklungsgeschicht-

lichen Grundlage spricht das Auftreten von Symptomen gelegentlich erst in späterem Alter. Dabei wäre aber zu berücksichtigen, daß der Prozeß zu Beginn möglicherweise nur funktionell stumme Bezirke im Rückenmark betrifft, und erst in der späteren Entwicklung wichtige Bahnen bezw. Zentren schädigt. Von *Oppenheim*, *Roth*, *Simon* u. a. wird die Anschauung vertreten, daß die Hohlräume durch Zerfall von gliösem Gewebe entstehen, wie man das bei den zystischen bezw. pseudozystischen Hohlräumen in Gehirngliomen sieht.

Nach der Auffassung von *Hoffmann* und *Schlesinger* geht die zentrale Gliose vom Zentralkanal aus (bei fehlerhaftem Schluß desselben), wobei die Gliose sich von echter Gliombildung nicht prinzipiell, sondern nur graduell unterscheiden soll. Im Gegensatz dazu bezeichnet *Pinner* die Gliose als Hamartombildung.

Verschiedenartige Entstehungsmöglichkeiten berücksichtigt *Kirch* in seinen Erörterungen über Höhlenbildungen im Rückenmark. Einmal sollen solche Höhlenbildungen durch degenerativen nekrotischen Zerfall der zentralen Geschwulstgebiete entstehen. Daneben soll die Höhlenbildung in anderen Fällen Folge von Zirkulationsstörungen sein, die eine seröse Transsudation im Tumor hervorruft. Durch die Ausbreitung des Oedems wird dann die nervöse Substanz auseinandergedrängt, ihre Ernährung geschädigt, und aufgelöst. Die Gliose würde dann erst eine sekundäre Reaktion auf die Zirkulationsstörungen sein.

Von *Hallopeau*, *Joffroy*, *Achard* wird die Syringomyelie als Folge einer chronischen, interstitiellen, diffusen Myelitis aufgefaßt, deren anatomische Grundlage eine „periependymäre Sklerose“ sein soll (*Hallopeau*). Bei der Affektion zeigen auch die Neuroglia- und Ependymzellen proliferative und degenerative Veränderungen. Erst durch regressive Veränderungen soll dann der Hohlraum entstehen. *Joffroy* und *Achard* betrachten die Cavitäten als Folge einer „körnigen Desintegration“ eines hämorrhagischen Herdes. Kleine nekrotische Bezirke bilden durch Confluation den Hohlraum. Sie bezeichnen den Entzündungsprozeß als „myélite cavitaire“.

Neuerdings wurde von *Levaditi*, *Lépine* und *Schöen* in der Académie de Médecine über die experimentelle Erzeugung von syringomyelitischen Hohlräumen bei kanadischen roten Füchsen berichtet, nach intracerebralen Einspritzungen eines neurotropen Ultravirus, das als Erreger der Encephalomyelitis solcher Füchse angesehen wird. Durch die transkranielle Einverleibung des Virus erzielten die Autoren einmal encephalitische und myelitische Veränderungen, ein anders Mal typische Formen von Syringomyelie im Bereich des cervicalen und dorsalen Markes. Bei systematischen

Untersuchungen fanden sie zuerst deutliche entzündliche Veränderungen und vaskuläre Störungen mit darauffolgenden degenerativen Prozessen. Sie beschreiben solche Veränderungen folgendermaßen:

«C'est là le point de départ des formations cavitaires, le primum movens de ce qui sera plus tard la véritable cavité syringomyélique. C'est là que le virus commence à manifester sa présence; la syringomyélie, résultant de la coalescence secondaire de la myéline et du cylindraxe, n'étant qu'une conséquence indirecte de ces altérations inflammatoires et hémorragiques ... le virus altère certains vaisseaux, les obstrue, produit des épanchements hémorragiques dans .la substance blanche et réalise la liquéfaction de la myéline et la fragmentation des cylindraxes. Les éléments microgliques commencent par proliférer afin d'exercer leur fonction phagocytaire, mais finissent par subir eux aussi une autolyse totale, d'où la formation de cavités, petites d'abord, confluentes et volumineuses par la suite. Tel est le mécanisme de formation de certaines syringomyélies d'origine infectieuse chez l'animal, et probablement aussi chez l'homme.»

Von *Langhans* sind Fälle beschrieben worden, wo die Cavität durch mechanische Ursachen bedingt erklärt wird, infolge einer Kompression durch Geschwülste, die den Abfluß der Cerebrospinalflüssigkeit erschweren bezw. aufheben.

Daß in Anschluß an traumatische Schädigungen des Rückenmarkes eine Syringomyelie sich entwickeln kann wird von vielen Autoren immer betont (*Krause und Glatt*).

Damit sind sicher die Möglichkeiten der Entstehung von Hohlräumen theoretisch nicht erschöpft, und so beschrieben schon *Leyden* und *Erb* je sieben verschiedene Ursachen, die für die Entwicklung der Syringomyelie verantwortlich gemacht werden können.

Auch die Syphilis wird immer von verschiedenen Forschern bei der Erklärung der Aetiologie der Syringomyelie in Betracht gezogen (*Maslov, Simarro, Sklarz etc.*). So beschreibt *Sklarz* einen Fall von zentraler Erweichung des Rückenmarkes bei einer luetischen Frau, die den Symptomenkomplex von *Morvan* gezeigt hat: Herabsetzung der Schmerz- und Temperaturempfindung, trophische Störungen an den Fingern und Handgelenken. WaR +. Auf Grund des klinischen Verlaufes wurde die Halsmarkerweichung von „syringomyeloischem Typus" auf die Syphilis zurückgeführt.

In der Vererbungsneurologie nimmt die Syringomyelie eine wichtige Rolle ein. Dem durch die Arbeiten von *Bielschowsky, Henneberg* und *Bremer* aufgestellten Konstitutionstypus, dem

Status dysraphicus, soll eine entwicklungsgeschichtliche Störung zugrundeliegen. Unter dem Begriff Status dysraphicus versteht *Bremer* einen Konstitutionstypus, bei dem morphologische und neurologisch-pathologische Befunde vorliegen, die auf eine Störung des Schließungsmechanismus der Medullarrinne beruhen. Es entsteht eine Spongioblastose, aus der dann die Syringomyelie sich entwickelt (*Henneberg*).

Nach den Arbeiten von *Bremer* sollen die Kranken bei Syringomyelie den bestimmten als Status dysraphicus bezeichneten vererbbaren Konstitutionstypus aufweisen. Dessen Stigmata, die später kurz erwähnt werden sollen, zeigen sich bei dem Krankheitsbild der Syringomyelie in vorgeschrittenster Form. Bezüglich des Erbgangs soll die Nachkommenschaft Syringomyelie-Kranker die Stigmata häufig in milderer Form aufweisen. So zeigten die Angehörigen von Syringomyelie-Kranken, die *Bremer* systematisch untersuchte, die folgenden Symptome, die in ihrer Gesamtheit für den Status dysraphicus charakteristisch sind: vasomotorische und trophische Störungen, an den Händen Akrozyanose mit Kälte und livider Verfärbung, oft mit unförmig verdickten Händen, gelegentlich in Form der mains succulentes; ferner Sensibilitätsstörungen, Schweißanomalien, Hyperreflexie, besonders an den unteren Extremitäten, Horner'sches Syndrom, eventuell kombiniert mit Heterochromia iridis (*Passow*).

Daneben fanden sich, vorzugsweise bei Männern, Sternumanomalien, besonders in Form der Trichter- oder Rinnenbrust — Thorax en bateau — Ueberwiegen der Spannweite über die Körperlänge; bei Frauen besonders Unterschiede in der Größe der Mammae sowie Pigmentanomalien der Brustwarzen und Warzenhöfe, wobei die kleinere und hellere Brustwarze auf der Seite der helleren Iris gelegen ist. Daneben werden noch erwähnt Verkrümmungen der Wirbelsäule, Behaarungsanomalien, hoher Gaumenbogen, Asymmetrie des Gesichts und der Zähne, Verkrümmungen besonders der ulnar-gelegenen Finger, Schwimmhautbildungen zwischen den Fingern.

Auf Grund ihrer Untersuchungen kommen die oben genannten Autoren eben zu dem Ergebnis, daß die Syringomyelie die stärkste Manifestation des erblichen Status dysraphicus darstellt, bei der in der Hauptsache leichtere Formen bei den Nachkommen auftreten.

Zusammenfassung

Bei einer 43jährigen Frau findet sich eine Syringomyelie (Hydromyelie). Es kommt zur Höhlenbildung, die fast rein auf den Zentralkanal beschränkt bleibt und die die stärkste Aus-

weitung und die stärkste Veränderung des Gewebes im Cervicalmark erfährt. Histologisch lassen sich deutliche faserbildende Gliaproliferationen finden. Durch diese Proliferationen kommt es teilweise zur Verlagerung des Ependyms. An den Stellen (Lumbalmark), an denen die Höhlenbildung fehlt, sind Ependymknötchen ebenfalls vorhanden. Blutpigment ist nicht nachzuweisen.

Aus dem Vorliegen von Ependymknötchen (Gliaproliferationen) läßt sich der Schluß ziehen, daß ein entzündlicher Prozeß im Rückenmark vorlag. Das Beschränktbleiben um den Zentralkanal herum läßt den Schluß zu, daß der entzündliche Prozeß überwiegend auf den Zentralkanal beschränkt war. Es finden sich an den Ganglienzellen ischämische Erkrankungen, Zellenausfälle und Verklumpungen. Außerdem bestehen starke Markscheidenausfälle insbesondere im Gebiet der Hinterstränge.

An den übrigen Organen zeigen sich, besonders an den Gelenken entzündliche Veränderungen. Die quergestreifte Muskulatur der Hände zeigt deutliche Atrophie. Es kommt zu Pigmentanomalien.

Klinisch standen die rheumatischen Gelenksaffektionen im Vordergrund. Ein für die Syringomyelie charakteristisches Krankheitsbild lag trotz der anatomisch sehr schweren und typischen Veränderungen am Rückenmark nicht vor.

Es muß in diesem Fall eines schweren langdauernden Rheumatismus auch die Möglichkeit erwähnt werden, daß die entzündliche Ursache, die sich im Rückenmark nachweisen läßt, und die die reichlichen Gliaknötchen bedingt hat, in den Formenkreis der rheumatischen Entzündung hineingehört.

Bäumler: Inaug.-Diss. d. Univ. Zürich. Leipzig 1887. — *Bielschwosky, M.*, und *Unger, E.:* Journ. of. Psych. u. Neur. 1920, Bd. 25, p. 173. — *Bing, R.:* Kompendium der topischen Gehirn- und Rückenmarksdiagnostik. Berlin 1919. — *Bremer:* D. Zschr. f. Nervhlk. 1926, 95, p. 1; D. Zschr. f. Nervhlk. 1927, 99, p. 104. — *Clark, L.*, und *Radcliffe:* Med. Chir. Trans. On the Path. of tetanus 1865. — *Dreßler, A.:* Inaug.-Diss. Leipzig 1914. — *Erb:* Krankheiten des Rückenmarkes. Syringomyelie. — *Gozzano, M.:* Arch. of neur. a. psych. 1926, Bd. 15, p. 702. — *Guillain, G.:* Thèse pour le doctorat en médecine. Paris 1870. — *Hallopeau:* Gaz. méd. de Paris 1870. — *Henneberg:* Mschr. f. Neur. 1920, Bd. 47. — *Hoffmann:* D. Zschr. f. Nervhlk. 1893, Bd. 3; Frankf. Zschr. f. Path. 1931, 42, p. 261. — *Hollmann-Zimmermann, M.:* Inaug.-Diss. Heidelberg 1934. — *Joffroy* et *Achard:* Arch. de Phys. 1887. — *Kahler, O.:* Prag. m. Wschr. 1882, Nr. 42; Prag. m. Wschr. 1888, Nr. 6 u. 7. — *Kirch, E.:* Verh. D. path. Ges. 22. Tagung, Danzig 1927. — *Krause, F.*, und *Glatt, R.:* D. Zschr. f. Nervhlk. 1934, 134, p. 199. — *Langhans:* Virch. Arch. 1909, Bd. 85. — *Levaditi, C., Lépine, P., Schöen, R.:* Bulletin de l'Académie de Médecine. 1929, 101, 93ème année, p. 669. — *Leyden:* Virch. Arch. 1876, Bd. 68. — *Marquart, W.:* Zschr. f. Zellforsch. u. mikr. Anat. Bd. 12, H. 1, p. 34. —

Müller, E.: Im Handbuch der inneren Medizin, Bd. 5, I. Teil, p. 732, Berlin 1925. — *Naegeli, O.:* Klin. Wschr. 1934, 13. Jahrg., Nr. 52. — *Ollivier:* De la moelle épinière et ses maladies. Paris 1824. — *Oppenheim, H.:* Charité Annalen 1886; Lehrbuch der Nervenkrankheiten, p. 253. Paris 1894. — *Ostertag:* 25. Tagung d. D. path. Ges., p. 166. Berlin 1930. — *Passow, A.:* M. m. W. 1934, Jahrg. 81, Nr. 32, p. 1243. — *Pétren, K.:* Virch. Arch. 1909, Bd. 196, p. 377. — *Pinner, W.:* Arbeiten aus dem pathologisch-anatomischen Institut von Tübingen, 9, 118. — *Preobrajenski:* XIII. Intern. Kongr. d. Med. — *Riéra, L.:* Thèse p. l. doct. en méd. Paris 1924. — *Schlesinger, H.:* Die Syringomyelie. Leipzig u. Wien 1895. — *Schultze, F.:* Virch. Arch. Bd. 102, p. 510; D. m. W. 1933, Jahrg. 80, Nr. 26, p. 992. — *Sepich, J. M.:* Revista de la asociación medica argentina 1927, T. XL, p. 546. — *Simarro, J.:* An. Hosp. Cruz y Pablo. Barcelona 3, p. 265, 1929. — *Simon, Th.:* Arch. f. Psych. Bd. 5. — *Sklarz:* Arch. f. Derm. u. Syph. 1923, Bd. 142, H. 1. — *Tannenberg, J.:* Zschr. f. d. ges. Neur. 1924, Bd. 92, p. 118.